Лекция N1 (30)

Учебник гл. II. стр. 362-374.

Тема: Артериальная система

Краткое содержание лекции

1. Особенности артериальной системы.
2. Повторяем артерии большого круга кровообращения.
3. Подробно знакомимся с крупными артериями с указанием области их кровоснабжения в т.ч.:
   - Аортой и её ветвями по отделам (частям) аорты в т. числе
   - Артериями шеи и головы
   - Артериями верхней конечности
   - Артериями нижней конечности

1. Артериальная система является частью кровеносной системы.

Кровеносная система — система сосудов и полостей, по которым происходит циркуляция крови.

Артериальная система служит

для доставки крови в чемомикроцир-
куляторное русло и далее - в ткани и
органы.

Артерии - кровеносные сосуды,
по которым кровь течёт от сердца,
она насыщена кислородом.

2. Большой круг кровообращения
начинается в левом желудочке
аортой и заканчивается верхней
и нижней полыми венами в правом
предсердии. / Доставляет O_2 и питат-
ельные ве-ва всем тканям и органам.

3. Аорта - самая крупная арте-
рия организма человека. Её
диаметр ≈ 2 см. Аорту относят к
артериям эластического типа.
/ Артерии эластического типа со-
держат большое количество эластичес-
ких волокон и обладают желтоватым
оттенком - аорта, сонные артерии и др.

Артерии мышечного типа по своему
строению ближе к венам, к ним относят
более мелкие артерии. Они способны со-
кращаться, регулируют кровоток. /

Аорта выходит из левого же-
лудочка и состоит из трёх
частей: — восходящей части
— дуги и
— нисходящей части

Нисходящая часть, в свою очередь, состоит из:
— грудного отдела аорты и
— брюшного отдела аорты

На уровне V поясничного позвонка брюшная часть аорты разделяется на правую и левую общие подвздошные артерии /смотри приложение /1 учебник стр. 364 рис 12.9./

— Восходящая часть аорты — в начальном участке лежит позади легочного ствола.
Отнеё отходят: • правая венечная и
• левая венечная /коронарные/ артерии.
Они питают стенку сердца.

— Дуга аорты /восходящая поднимаясь вверх и вправо переходит в дугу/
От дуги отходят три крупные артерии:
• плечеголовной ствол /отходит от дуги аорты, идёт вправо и вверх, затем разделяется на:
1. правую общую сонную артерию и
2. правую подключичную артерии.
• левая общая сонная артерия артерия
• левая подключичная артерия /Общая сонная артерия не имеет ветвей по своему ходу/

На уровне верхнего края щитовидного хряща общие сонные разделяются на свои конечные ветви.

• наружную сонную ... уровня наружного слухового прохода
От неё отходят ветви:

1) передние а) верхняя щитовидная (снабжает кровью:
- гортань
- щитовидную железу
мышцы шеи)

б) язычная артерия, питает кровью
- язык
- подъязычную железу
- слизистую полости рта.

в) лицевая артерия обеспечивает кровоснабжение:
- поднижнечелюстную железу
- нёбные миндалины
- губы и мимические м-цы.
- идёт к углу глаза называется "угловая артерия".

2) задние:
а) затылочная артерия (питает затылок)
б) задняя ушная снабжает кровью:
- ушную раковину
- наружный слуховой проход
- среднее ухо
в) грудино-ключично-сосцевидная артерия - питает одноимённую мышцу.

3) медиальная
а) восходящая глоточная снабжает кровью:
- глотку
- миндалины
- слуховую трубу
- мягкое нёбо
- среднее ухо.

4) Конечные ветви
а) поверхностная височная артерия питает:
- мягкие ткани лица
- лобную область

— височную область
— теменную область

б) Верхнечелюстная артерия питает:
— глубокие ткани лица
— зубы
— твёрдую оболочку мозговую
— жевательные м-цы
— полость носа
— подглазничную область
— мягкое нёбо.

• Внутренняя сонная — на шее ветвей не имеет. Она проходит ч/з сонный канал височной кости в полость черепа и отдаёт:
— глазную ветвь → к глазному яблоку, → к железе слёзной, → м-цам глаза, → к решетчатому лабиринту
— переднюю мозговую артерию → питает внутреннюю поверхность полушарий мозга
— среднюю мозговую артерию → обеспечивает → лобную, → височную и → теменные доли.

— Подключичная артерия — проходит между лестничными мышцами и даёт веточки:
1). Внутреннюю грудную артерию, идёт вниз и питает
— переднюю грудную стенку
— молочную железу
— диафрагму
— переднюю стенку живота

2) Позвоночную артерию — проходит в отверстиях поперечных отростков шести верхних шейных позвонков, проникает в череп ч/з большое затылочное отверстие, соединяется с позвоночной артерией противоположной стороны, образует базилярную артерию (окципитальная или основная) — она даёт ветви: к — продолговатому мозгу
— мосту
— мозжечку

— среднему мозгу и разделяется затем на 2-е задние мозговые артерии, питают:
а) затылочную долю
б) часть височной доли.

3) Щитошейный ствол — образует ветви, которые питают:
— щитовидную железу
— мышцы шеи
— некоторые м-цы спины.

Вывод: Подключичная артерия участвует в питании:
— головного мозга
— частично спинного мозга
— грудной клетки
— мышц и кожи передней стенки живота
— диафрагмы
— ряда органов шеи и
— грудной полости:
- гортани
- трахеи
- пищевода
- щитовидной железы
- вилочковой железы
- перикарда.

Примечание: На нижней поверхности мозга располагается артериальный круг большого мозга и назы-

6.

вается Виллизиевым кругом.

Виллизиев круг – это хорошо выраженный анастомоз между:

- внутренними сонными артериями правой и левой стороны и базилярной артерией (слияние 2-х позвоночных)
- Правая и левая передние мозговые артерии анастомазируют между собой и образуют переднюю соединительную артерию
- Внутренняя сонная артерия сообщается с задней мозговой артерией (ветвь базилярной) посредством задней мозговой артерией соединительной.

Вывод: в состав Виллизиева круга входят:

1) передние мозговые артерии
2) передняя соединительная
3) внутренние сонные
4) задние соединительные
5) задние мозговые артерии.

Виллизиев круг компенсирует за счёт других сосудов снижение или отсутствие кровотока в одной из артерий, отвечающих за питание головного мозга.

Артерии верхней конечности.

Непосредственным продолжением подключичной артерии является I. **подмышечная** артерия. Её ветви обеспечивают кровоснабжение:

1. — грудной б. и м. грудных мышц. = обеспечивают грудные артерии
2. — кожу и м-цы груди и области плечевого сустава - грудоакромиальная артерия
3. — кожу и м-цы боковой области грудной клетки обеспечивает латеральная грудная артерия
4. — м-цы плечевого пояса и спины — подлопаточная артерия
5. — кожу и м-цы плеча в его верхней части — передняя и задняя артерии.

II. **Плечевая** артерия — это продолжение подмышечной, дает ветви питающие:

1) м-цы плеча
2) локтевой сустав
3) плечевую кость
4) Крупная ветвь — глубокая артерия плеча — она в локтевой ямке делится на: а) лучевую артерию — на ней определяют пульс, она переходит на кисть и продолжается в глубокую ладонную дугу

б) локтевая артерия обеспечивает кровью локтевой сустав и м-цы предплечья, продолжается в поверхностную ладонную дугу.

От поверхностной и глубокой дуг отходят ветви к мышцам и коже кисти в т. числе:

- общие пальцевые артерии
- собственные пальцевые артерии, начиная с уровня пястно-фаланговых суставов они располагаются по боковым поверхностям пальцев, в подкожной клетчатке.
- глубокая сеть анастомозов в области дистальных фаланг (на кончике пальцев) заканчиваются

Артерии, исходящей части аорты.

I. Грудная часть аорты, в заднем средостении расположена от нее отходят два вида ветвей:

а) Висцеральные (внутренностные):

- трахеальные
- бронхиальные
- пищеводные
- перикардиальные

} кровоснабжают одноименные органы

б) Париетальные (пристеночные) - это:

- верхние диафрагмальные артерии (питают диафрагму)
- задние межрёберные (кровоснаб. пристеночной плевры, стенки грудной полости)
  - а) молочные железы
  - б) мышцы и кожу спины
  - г) м-цы и кожу спинного мозга.

II. Брюшная часть аорты отдает

а) Висцеральные веточки, их делят на

1) парные
   - средняя надпочечниковая
2) непарные
   - чревный ствол

9.

— почечная вена
— яичковая (яичниковая) артерия

P.S. Брюшная часть аорты на уровне IV поясничного позвонка делится на

— правую и
— левую общие подвздошные артерии.

Каждая из них, в свою очередь, на — внутреннюю подвздошную
— наружную подвздошную артерии.

Брюшной ствол разделяется на 3-и крупные ветви к:

1) желудку
2) печени
3) селезёнке

— Верхняя брыжеечная питает:
1) тонкую кишку
2) слепую с червеобразным отростком
3) восходящую ободочную кишку
4) правую половину поперечной ободочной кишки

— нижняя брыжеечная обеспечивает кровью:
1) левую половину поперечно-ободочной кишки
2) нисходящую ободочную
3) сигмовидную
4) верхнюю часть прямой кишки

Внутренняя подвздошная артерия

— опускается в малый таз и делится:
1) на передний и
2) задний артериальные стволы

в т. числе каждая из них на

— висцеральные ветви, которые питают

а) нижнюю часть мочеточника и } — пупочная артерия
б) мочевой пузырь

в) матку с придатками и влагалище у женщины — маточная артерия

г) простату, семенные пузырьки, ампулы семявыносящих протоков — у мужчин — простатическая артерия

д) мошонку и половой член у мужчин } — внутренняя половая артерия
е) большие половые губы и клитор у женщин

ж) мочеиспускательный канал, прямую кишку и мышцы промежности } — внутренняя половая артерия

— париетальные ветви внутренней под-вздошной артерии кровоснабжают

а) мышцы спины и живота — поясничная-подвздошная артерия

б) крестец и спинной мозг — латеральная крестцовая артерия

в) кожу и мышцы ягодичной области, тазобедренный сустав — верхняя и нижняя ягодичные артерии

г) мышцы таза и бедра — запирательная артерия.

11.

Наружная подвздошная артерия

— она является продолжением общей подвздошной. Проходит под паховой связкой на бедро и продолжается в бедренную артерию.

1) Бедренная артерия даёт ветви питающие:

а) мышцы бедра
б) наружные половые органы
в) частично кожу и мышцы живота

Глубокая артерия бедра — снабжает кровью заднюю группу мышц

2) Подколенная артерия — это продолжение бедренной артерии, питает коленный сустав, переходит на голень и делится на — заднюю и — переднюю большеберцовые артерии

3) Задняя большеберцовая артерия

— питает в основном мышцы голени задней группы.
— от неё отходит малоберцовая артерия, питает латеральную группу мышц голени.

- Задняя большеберцовая пройдя (г/з) и подмедиальной лодыжкой переходит на подошву стопы и даёт конечные ветви
- латеральную и медиальную подошвенные артерии.

4) Передняя большеберцовая артерия
- снабжает кровью мышцы передней группы.
- переходит на тыл в тыльную артерию стопы, она кровоснабжает ветвями тыл стопы, анастомозируют между собой и сосудами подошвы.

Артерии пальцев стопы (подошвенные и тыльные) у кончиков пальцев они образуют сети.

Благодаря анастомозам межсистемным (соединяют ветви между собой крупные (магистральные) сосуды напр. аорты, подключичных и внутренних и наружных сонных, наружных и внутренних подвздошных артерий, сосудов противоположных сторон.

И Внутрисистемным анастомозам — соединяют между ветвями одного крупного ствола артериального, развиваются коллатеральные пути кровоснабжения и кровь доставляется по анастомозам, в обход закупорки сосудов, к тканям органов.

Если между интраорганными

сосудами слабо развиты анастомозы, коллатеральное кровоснабжение м.б. недостаточным, то, например закупорка коронарных артерий, может привести к некрозу сердечной мышцы (инфаркту миокарда)

„Схематическое" резюме к лекции

1) Восходящая часть аорты

кровоснабжение — сердца

- правая коронарная артерия
- левая коронарная артерия

2.) Дуга аорты

- плечеголовной ствол
  - правая общая сонная артерия и правая подключичная артерия
- левая общая сонная артерия
- левая подключичная артерия

— • шеи • головы • в. конечностей • грудь и частично • спины

3) Нисходящая часть аорты

- Грудная часть аорты
  - висцеральные веточки
  - париетальные веточки
- до диафрагмы
- разделение на уровне IV п. позвонка
- После диафрагмы
- Брюшная часть аорты
  - висцеральные веточки
  - париетальные веточки

На:

— • стенки и • органы грудной и брюшной полостей

4) На уровне IV поясничного позвонка Брюшная часть аорты делится на

- правая общая подвздошная артерия
  - наружная ветвь
  - внутренняя ветвь
- левая общая подвздошная артерия
  - наружная ветвь
  - внутренняя ветвь.

Кровоснабжение

- Наружная правая и левые ветви общей подвздошной продолжаются в артерии нижней конечности
- Внутренние правая и левая опускаются в малый таз
- Кровоснабжают стенки и органы малого таза

Внутренние (правая и левая) подвздошные артерии.

- передний ствол
  - паристальные ветви (пристеночные)
    - подвздошно-поясничная артерия (питает м-цы спины и живота).
    - латеральные крестцовые артерии (крестец и спинной моз)
    - верхняя и нижняя ягодичные (кожу и м-цы ягодичной области; тазобедренный сустав)
    - запирательная артерия (м-цы таза и бедра)
  - висцеральные ветви (органные)
    - пупочная артерия
      - нижняя часть мочеточника и мочевой пузырь
    - маточная артерия (простатическая артерия)
      - матку с придатками и влагалище (у женщин)
      - простату, семенные пузырьки и ампулу семевыносящего протока (у мужчин)
    - внутренняя половая артерия
      - мошонку и половой член у мужчин
      - большие половые губы и клитор у женщин.
      - мочеиспускательный канал; прямую кишку; мышцы промежности.

Наружные (правая и левая) подвздошные артерии

— это продолжение общей подвздошной (пр. и лев.) артерий. Они проходят под паховой связкой на бедро — её ветви питают подвздошную м-цу и переднюю брюшную стенку.

Правая наружная подвздошная артерия

Левая наружная подвздошная артерия

пр. лев.

— Бедренная артерия даёт ветви:
- глубокую артерию бедра (обеспечивает кровью заднюю группу мышц бедра)
- ветви питающие кровью:
  - м-цы бедра
  - наружные половые органы
  - отчасти кожу и мышцы живота.

— Подколенная артерия — питает коленный сустав и делится на:

переднюю большеберцовую артерию — и заднюю большеберцовую артерию —

— питает:
- мышцы передней группы

переходит на тыл стопы и
— питает тыльной артерией стопы весь тыл стопы и анастомозирует с сосудами подошвы и между своими веточками

— переднюю медиальную лодыжковую артерию

Обе дают веточки к лодыжкам

— от неё ответвляются:
— малоберцовая артерия (питает латеральную группу м-ц. голени) проходит под медиальной лодыжкой и даёт свои конечные веточки:

латеральную и медиальную подошвенные артерии (питание со стороны подошвы)

— латеральные лодыжковые сети

Р.8 Образование пальцевых артерий смотри в атласе, нужно иметь представление о них.

Артерии верхней конечности (справа и слева).

1) Подключичная артерия со своими веточками (см. лекцию)
2) Подмышечная артерия — " —
3) Плечевая артерия — " —
4) Локтевая суставная артериальная сеть (- питает сустав, - м-цы рядом лежащие, - кожу в области сустава)

Р. 8 Плечевая проходя до локтевой ямки делится на 2-е самостоятельные артерии:

Лучевую и Локтевую

Обе участвуют в образовании дуг

поверхностной ладонной дуги

глубокой ладонной дуги.

От дуг отходят:

1). Общие ладонные пальцевые артерии
2) Собственные ладонные пальцевые артерии — делятся в области пальцев

ладонные ветви (2)

тыльные ветви (2)

образуют сеть анастомозов на кончике (дистальная фаланга) пальцев.

Домашнее задание

1. Учебник стр. 362–374.
2. Проанализировать и усвоить содержание лекции N 1 (30).
3. Широко использовать при изучении приложения к лекции, при необходимости – интернет ресурс и обязательно иллюстрации в атласе.
4. Знать сущность анастомозов и коллатералей.
5. Сдать (в течении 10 дней) СВРС, включая сердце.
6. Повторить строение и функцию сердечно-сосудистой системы стр. 349–374, 381–388.
7. Подготовка к контрольной работе: сердце, кровь, артерии.

Артериальные сосуды

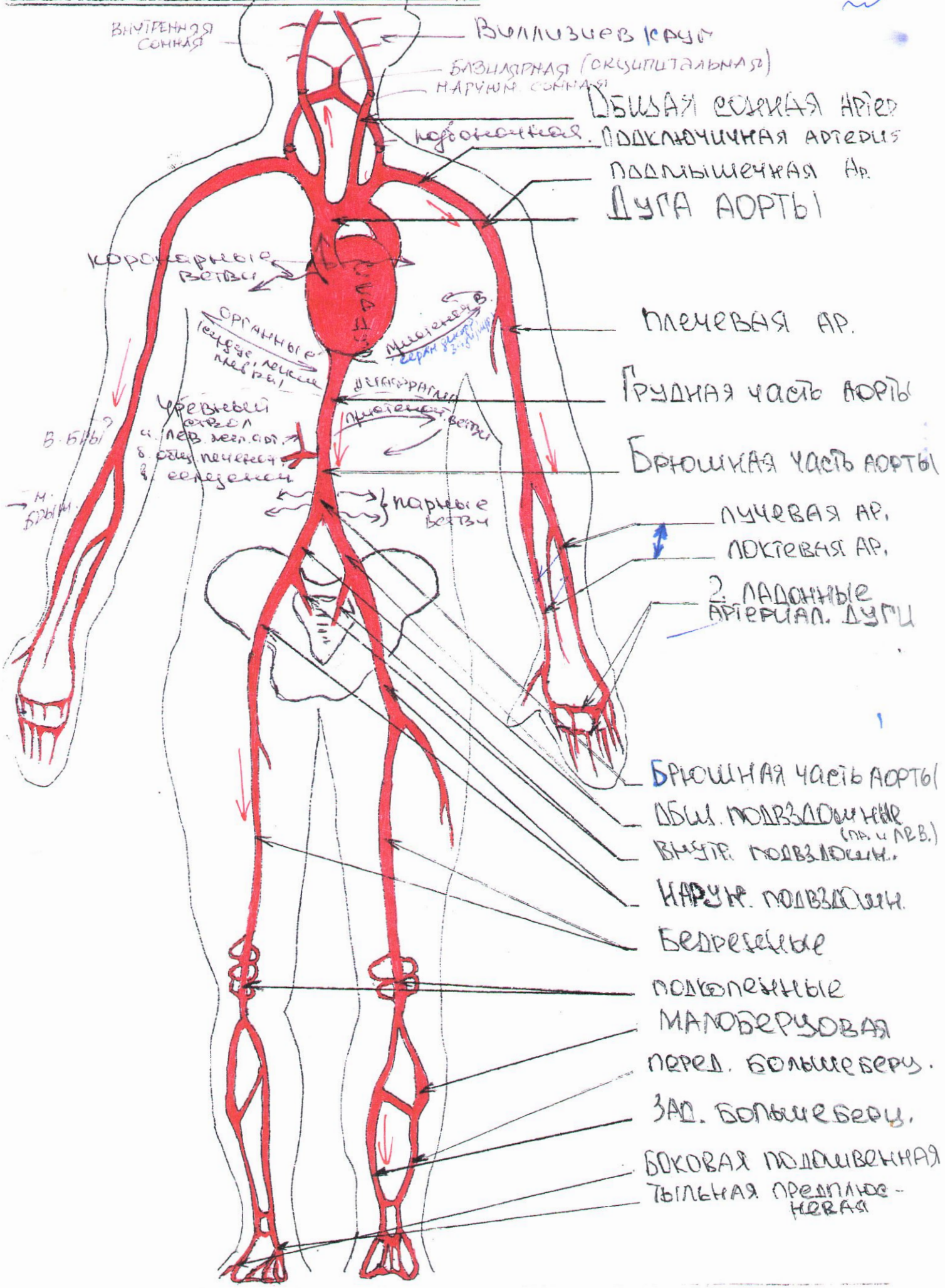

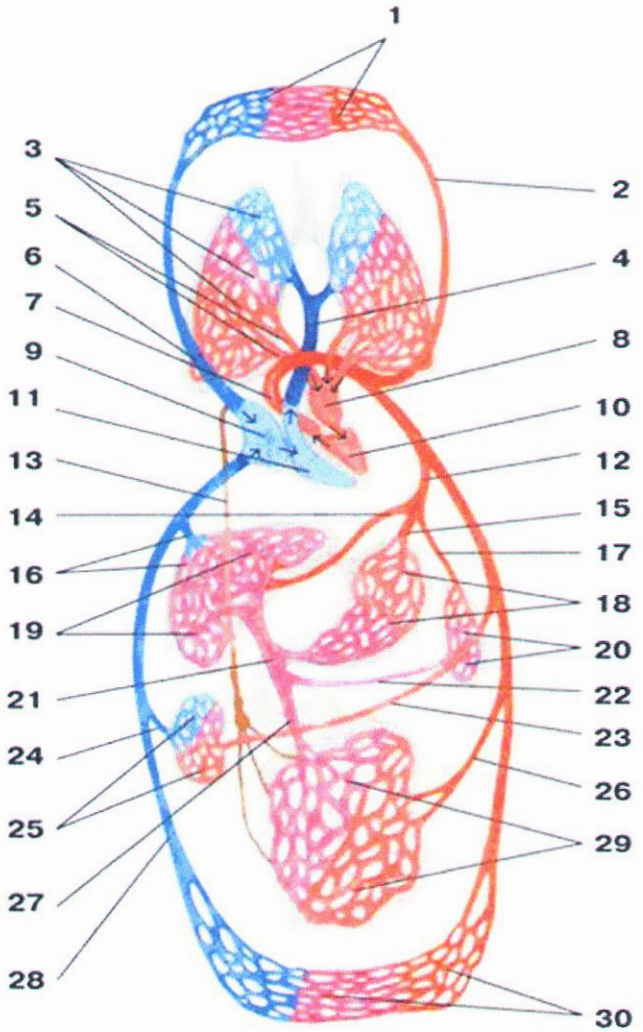

Схема большого и малого кругов кровообращения:

1 - капилляры головы, верхних отделов туловища и верхних конечностей;
2 - левая общая сонная артерия;
3 - капилляры легких;
4 - легочный ствол;
5 - легочные вены;
6 - верхняя полая вена;
7 - аорта;
8 - левое предсердие;
9 - правое предсердие;
10 - левый желудочек;
11 - правый желудочек;
12 - чревный ствол;
13 - лимфатический грудной проток;
14 - общая печеночная артерия;
15 - левая желудочная артерия;
16 - печеночные вены;
17 - селезеночная артерия;
18 - капилляры желудка;
19 - капилляры печени;
20 - капилляры селезенки;
21 - воротная вена;
22 - селезеночная вена;
23 - почечная артерия;
24 - почечная вена;
25 - капилляры почки;
26 - брыжеечная артерия;
27 - брыжеечная вена;
28 - нижняя полая вена;
29 - капилляры кишечника;
30 - капилляры нижних отделов туловища и нижних конечностей.

MyShared

N3

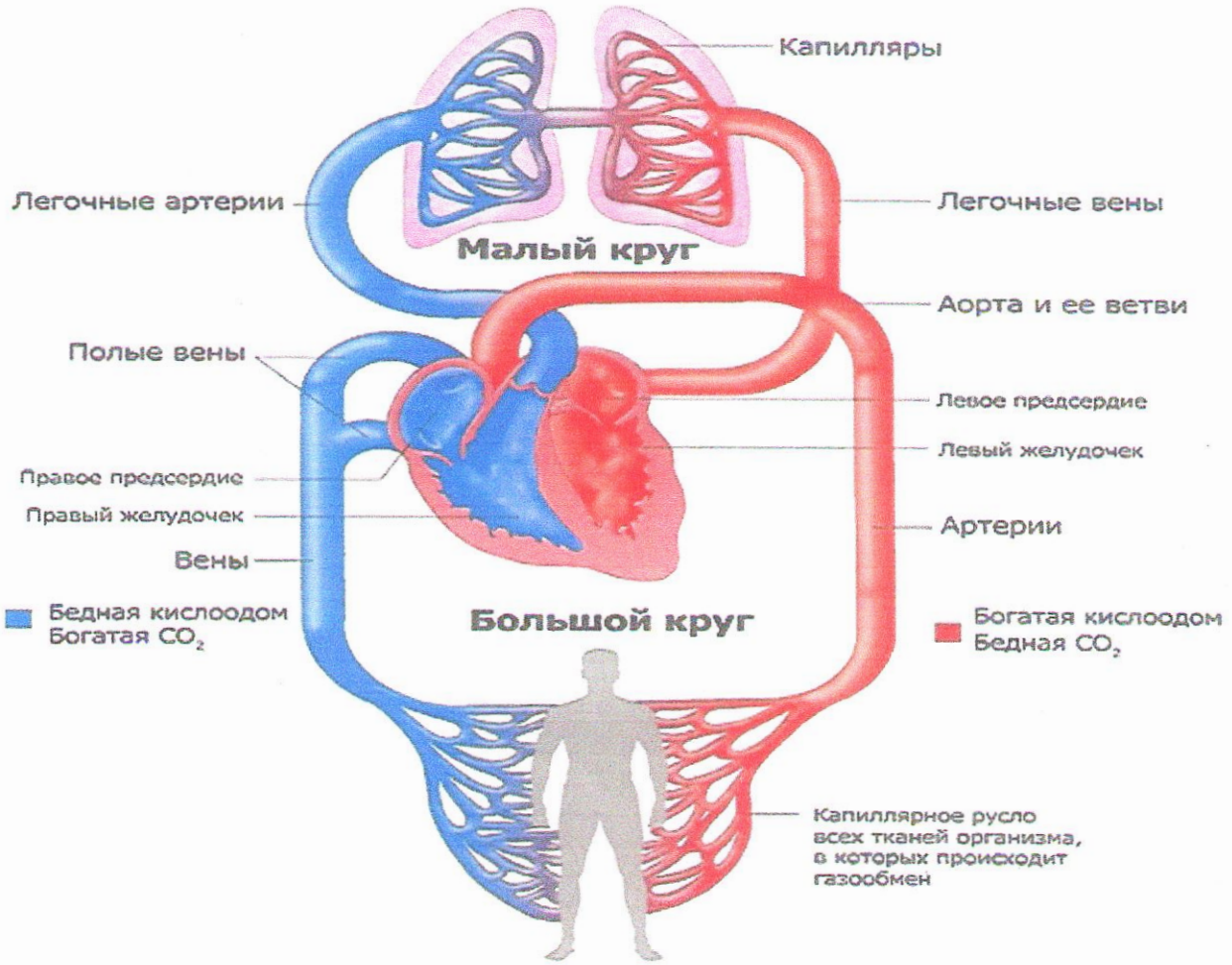
Капилляры
Легочные артерии
Легочные вены
Малый круг
Аорта и ее ветви
Полые вены
Левое предсердие
Левый желудочек
Правое предсердие
Правый желудочек
Артерии
Вены
Бедная кислоодом
Богатая CO_2
Большой круг
Богатая кислоодом
Бедная CO_2
Капиллярное русло
всех тканей организма,
в которых происходит
газообмен

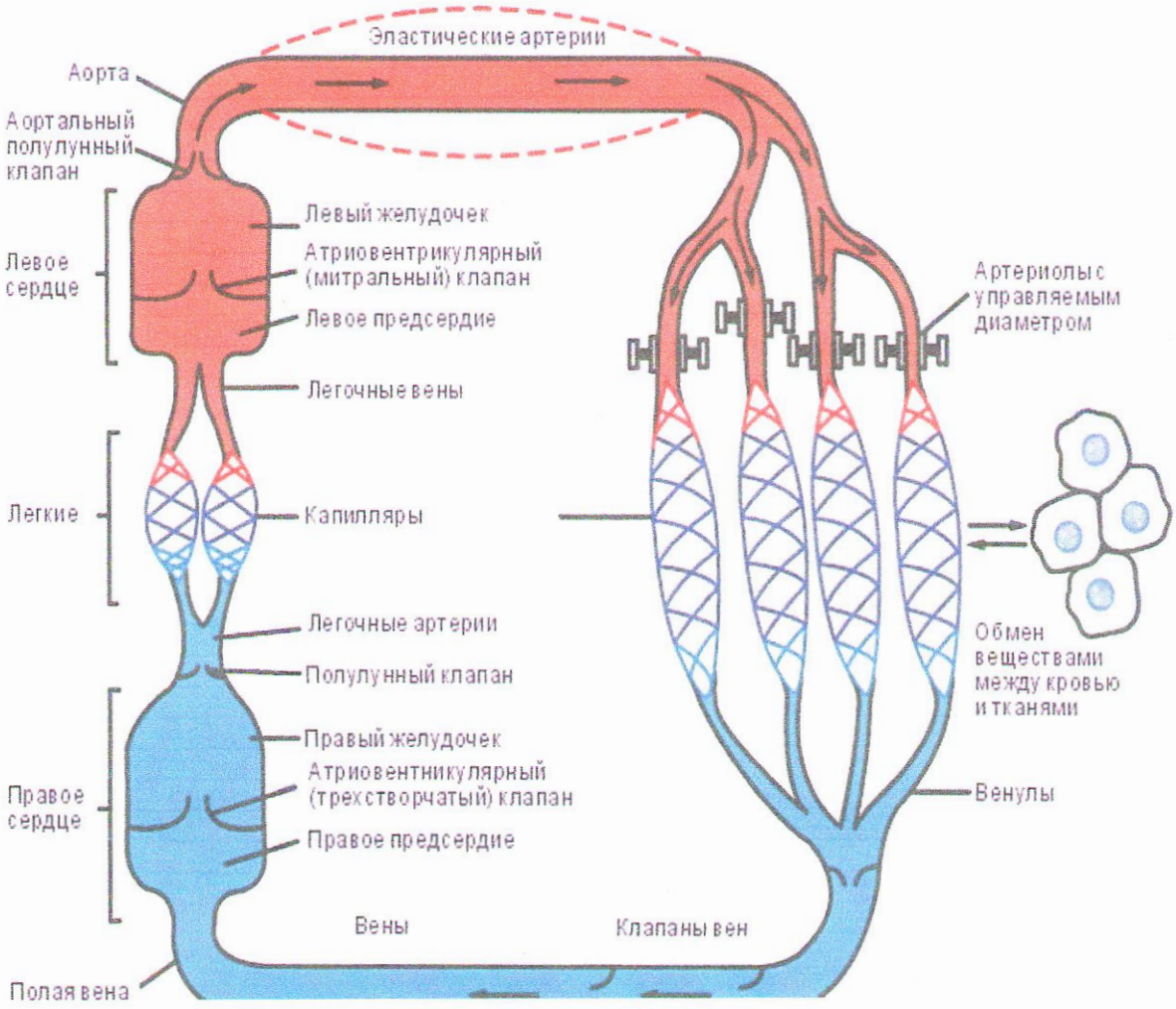
Эластические артерии
Аорта
Аортальный
полулунный
клапан
Левое
сердце
Левый желудочек
Атриовентрикулярный
(митральный) клапан
Левое предсердие
Легочные вены
Легкие
Капилляры
Легочные артерии
Полулунный клапан
Правое
сердце
Правый желудочек
Атриовентрикулярный
(трехстворчатый) клапан
Правое предсердие
Вены
Клапаны вен
Полая вена
Артериолы с
управляемым
диаметром
Обмен
веществами
между кровью
и тканями
Венулы

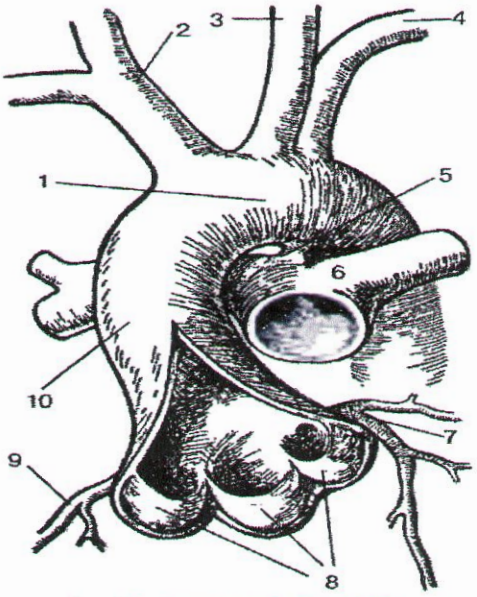

Рис. 125. Восходящая часть аорты и дуга аорты:

1 — *arcus aortae*; 2 — *truncus brachiocephalicus*; 3 — a. *carotis communis sinistra*; 4 — *a. subclavia sinistra*; 5 — *ligamentum arteriosum* (*Botalli*); 6 — *truncus pulmonalis*; 7 — a. *coronaria sinistra*; 8 — *valvulae semilunares valvae aortae*; 9 — a. *coronaria dextra*; 10 — *pars ascendens aortae*

ВЕТВИ ДУГИ АОРТЫ

От верхней (выпуклой) поверхности дуги аорты отходят три крупных сосуда: плечеголовной ствол, *truncus brachiocephalicus*, левая общая сонная артерия, *a. carotis communis sinistra*, левая подключичная артерия, *a. subclavia sinistra*, участвующие в кровоснабжении головы, шеи и верхних конечностей (рис. 125).

Схема артерий нижних конечностей

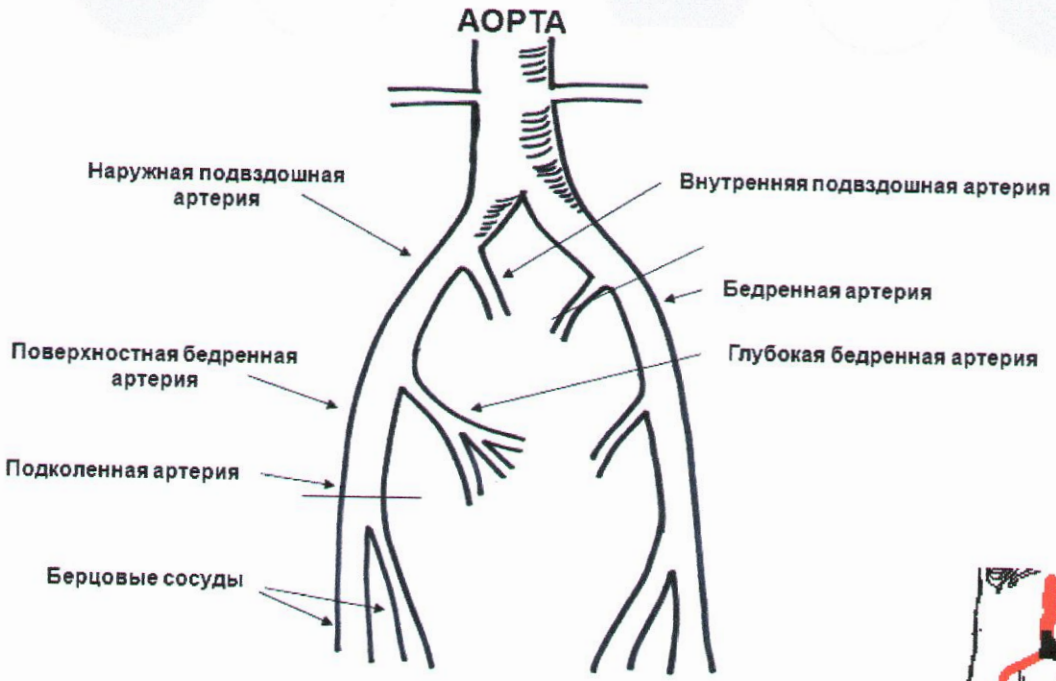

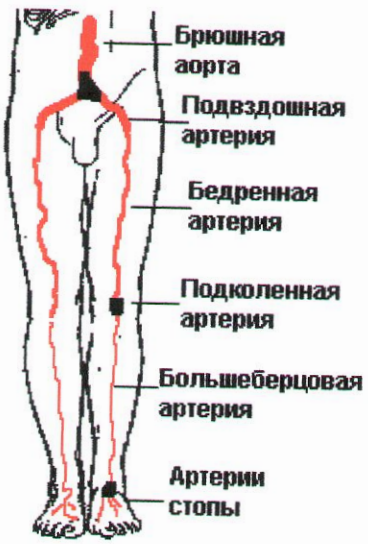

N5

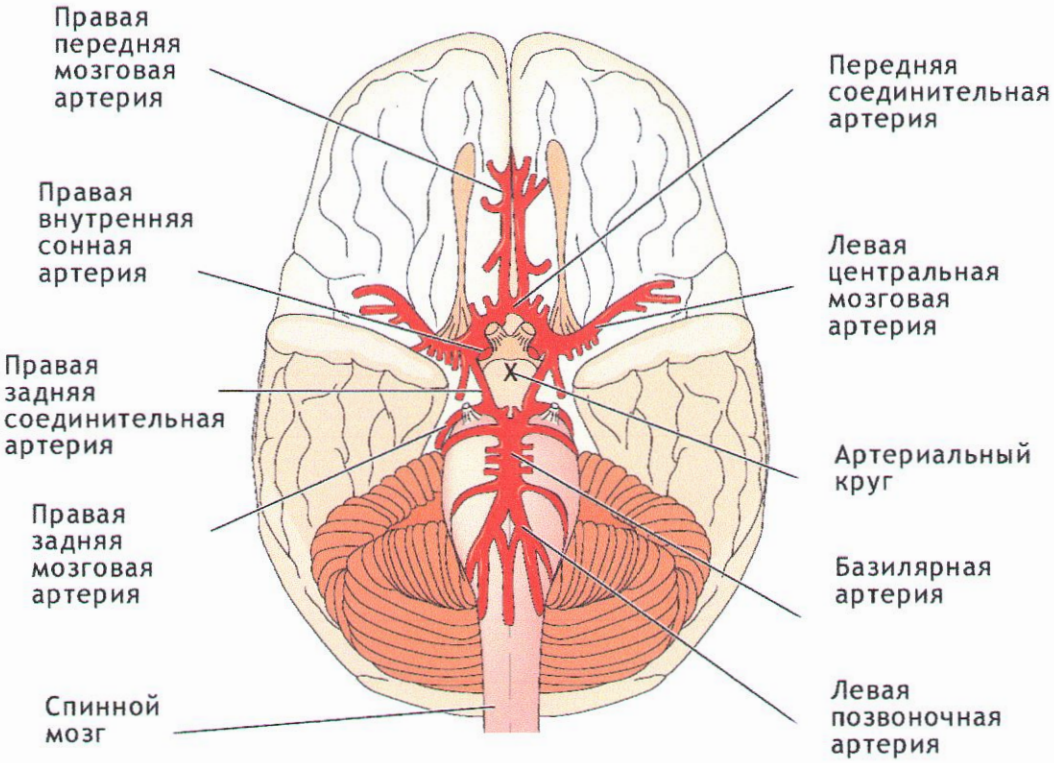
Правая передняя мозговая артерия
Правая внутренняя сонная артерия
Правая задняя соединительная артерия
Правая задняя мозговая артерия
Спинной мозг
Передняя соединительная артерия
Левая центральная мозговая артерия
Артериальный круг
Базилярная артерия
Левая позвоночная артерия

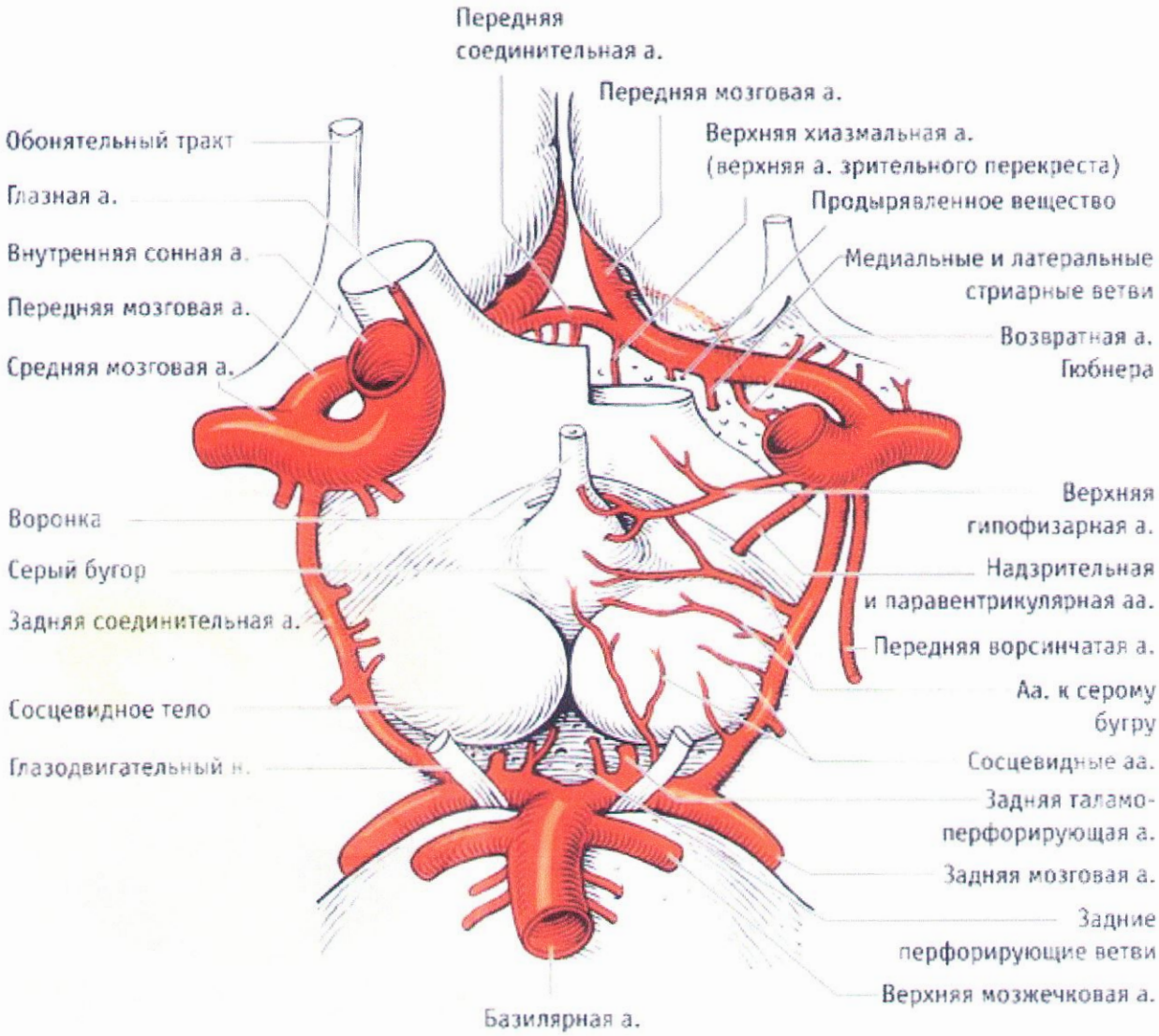
Передняя соединительная а.
Передняя мозговая а.
Обонятельный тракт
Верхняя хиазмальная а. (верхняя а. зрительного перекреста)
Глазная а.
Продырявленное вещество
Внутренняя сонная а.
Медиальные и латеральные стриарные ветви
Передняя мозговая а.
Возвратная а. Гюбнера
Средняя мозговая а.
Воронка
Верхняя гипофизарная а.
Серый бугор
Надзрительная и паравентрикулярная аа.
Задняя соединительная а.
Передняя ворсинчатая а.
Аа. к серому бугру
Сосцевидное тело
Глазодвигательный н.
Сосцевидные аа.
Задняя таламо-перфорирующая а.
Задняя мозговая а.
Задние перфорирующие ветви
Верхняя мозжечковая а.
Базилярная а.

Виллизиев круг №6

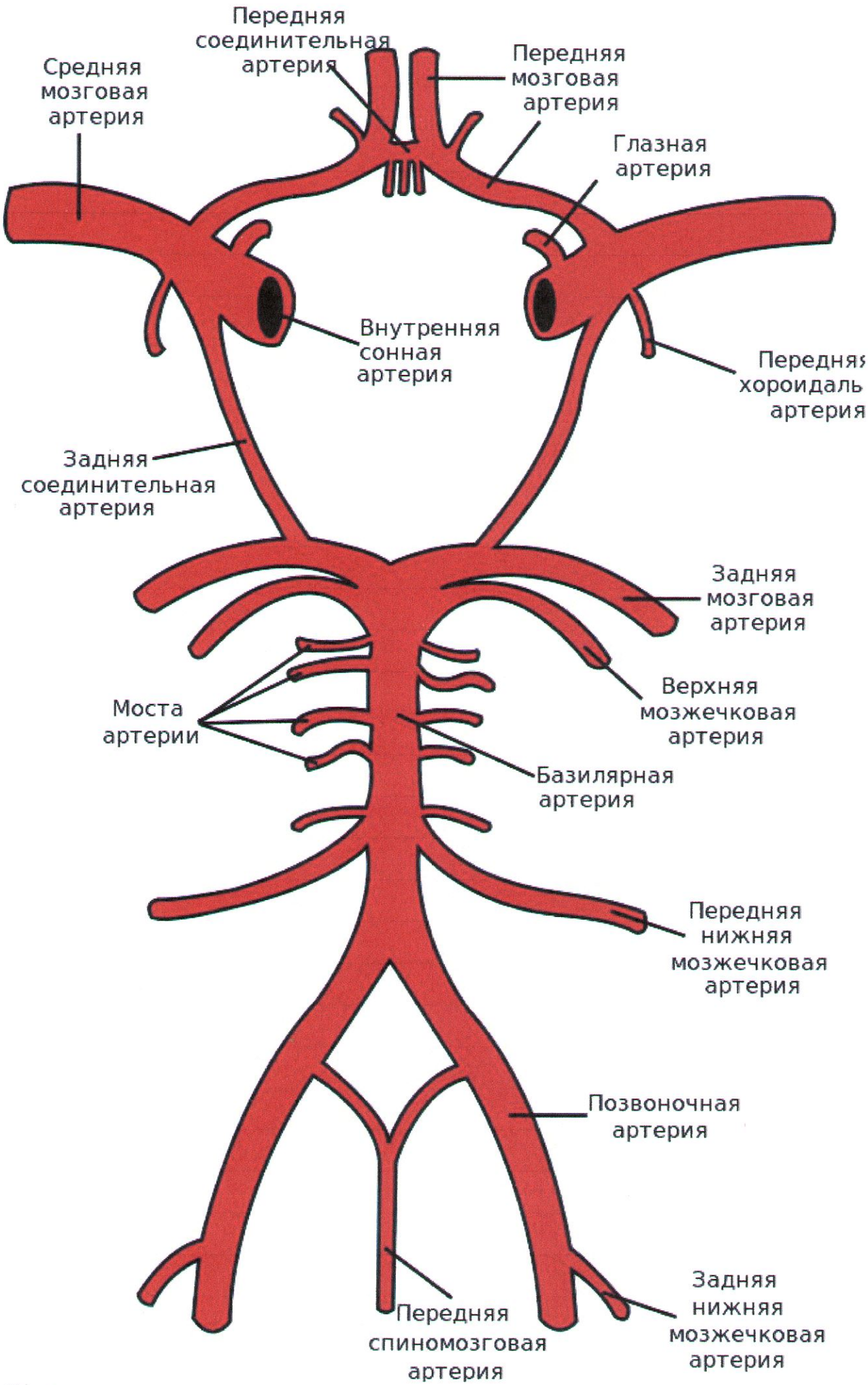

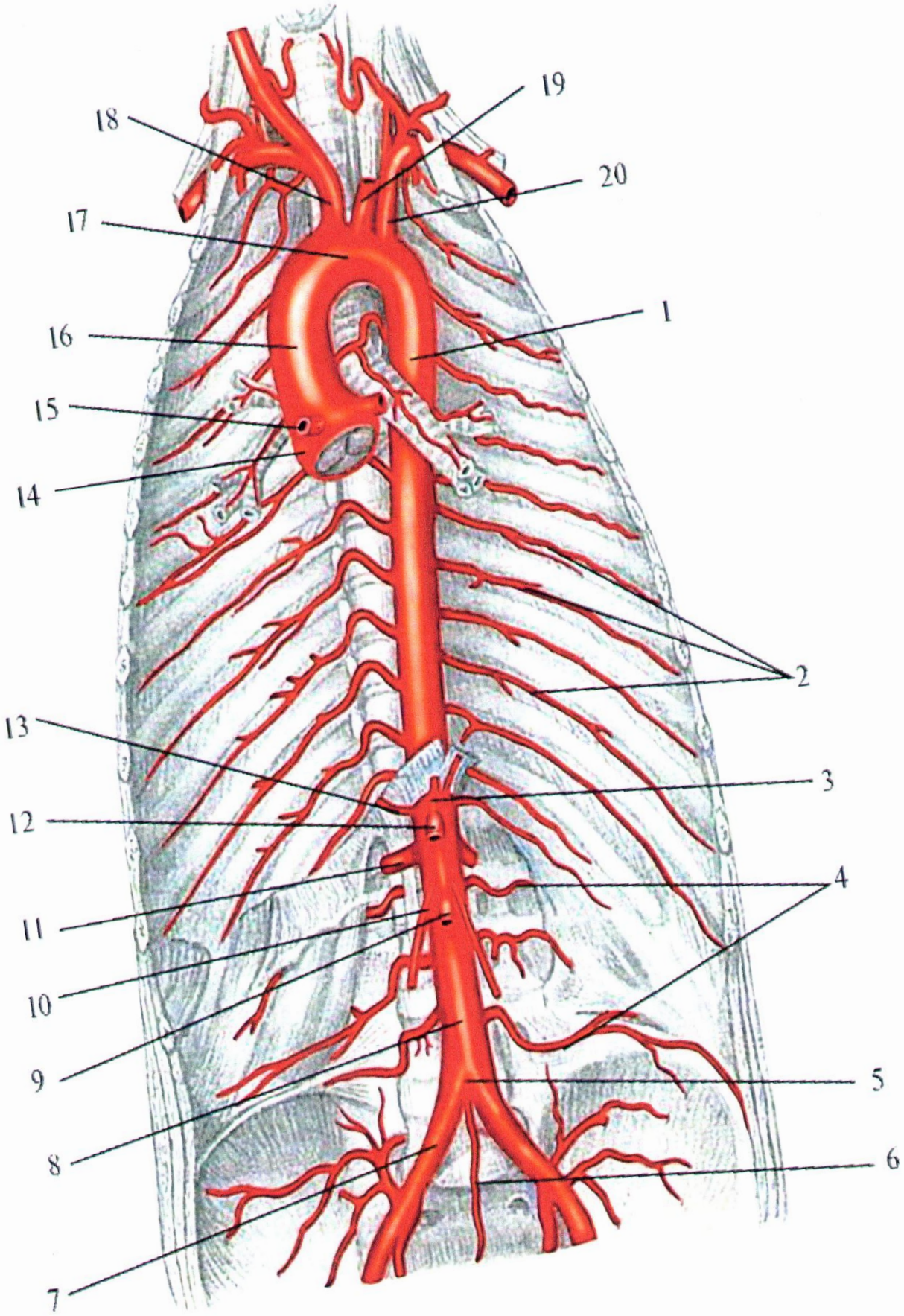
19
18
20
17
1
16
15
14
2
13
3
12
4
11
10
9
5
8
6
7